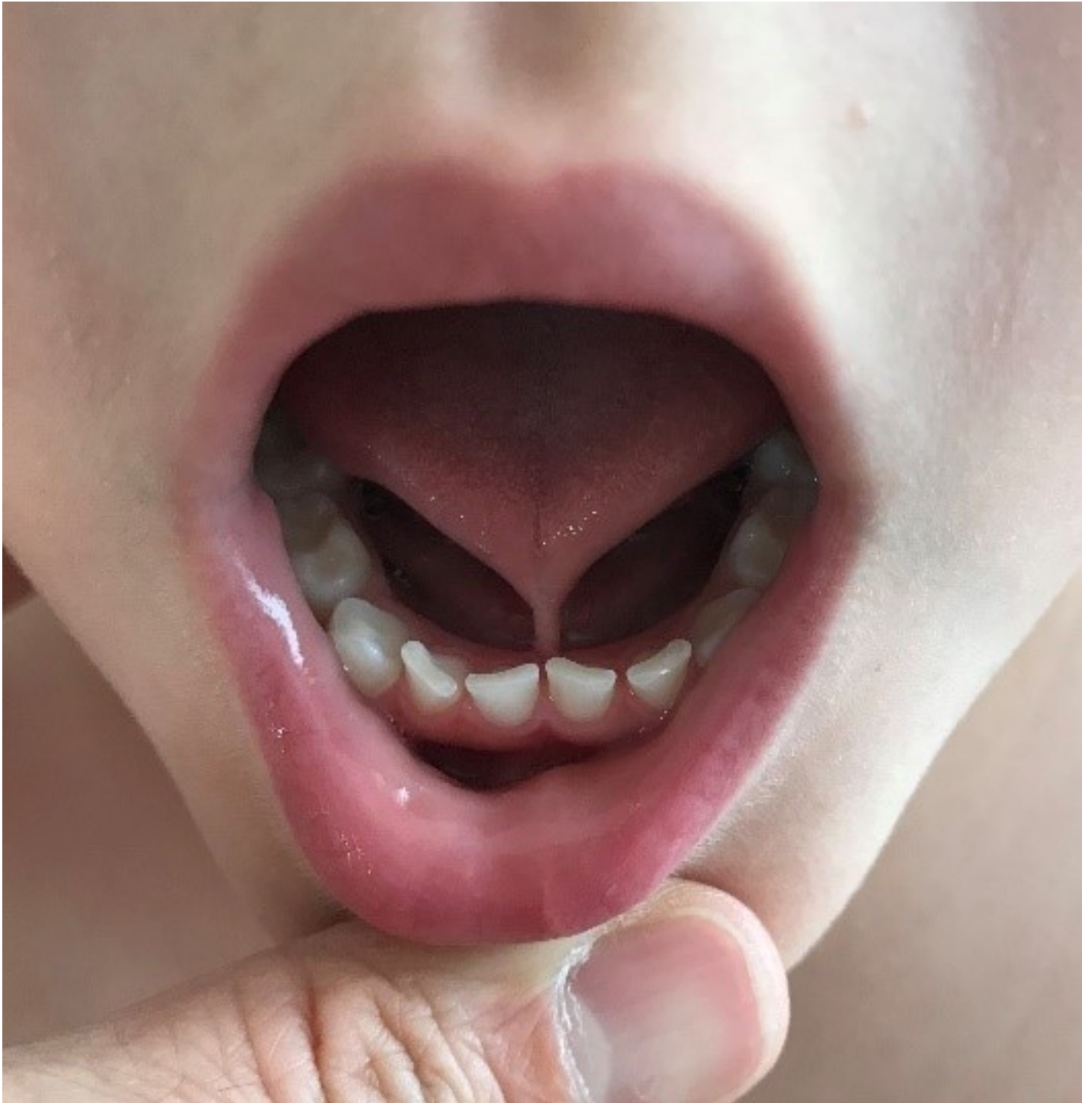



[Experts](#)

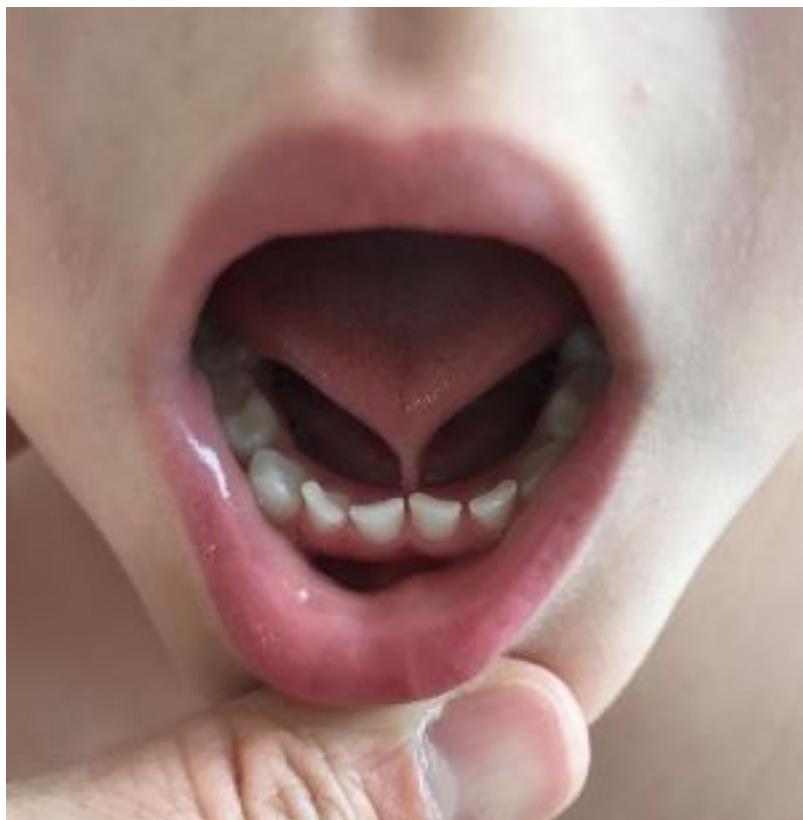---

# Lidah Pendek, Boleh Dibedah atau Tidak?

23 March 2021

Apakah yang anda tahu tentang lidah pendek? Lidah pendek sering dikaitkan dengan pelat sama ada dalam kalangan kanak-kanak atau orang dewasa. Ia terjadi apabila jalur tisu yang pendek, tebal atau ketat, yang dikenali sebagai *lingual frenulum*, melekat di antara dasar mulut dan hujung lidah.

Persoalan seterusnya, bagaimana cara mengesan lidah pendek? Lidah pendek atau *tongue tie* (*ankyloglossia*) boleh dikesan seawal bayi dilahirkan. Sama ada ibu bapa melihat sendiri bahagian bawah lidah bayi anda atau dapatkan bantuan daripada pakar. Selain itu, terdapat juga gejala lain yang boleh dilihat pada bayi kesan daripada lidah pendek termasuklah bayi gagal atau sukar menghisap puting semasa penyusuan bayi. Ini akan menyebabkan bayi tidak mendapat nutrisi yang cukup dan berat bayi semakin menurun atau statik. Di samping itu juga, puting susu ibu akan luka dan/atau melecet setiap kali menyusu bayi. Jika anda menghadapi salah satu masalah yang dinyatakan, segera berjumpa pakar Telinga, Hidung dan Tekak (ENT) untuk mendapatkan pengesahan dan nasihat.



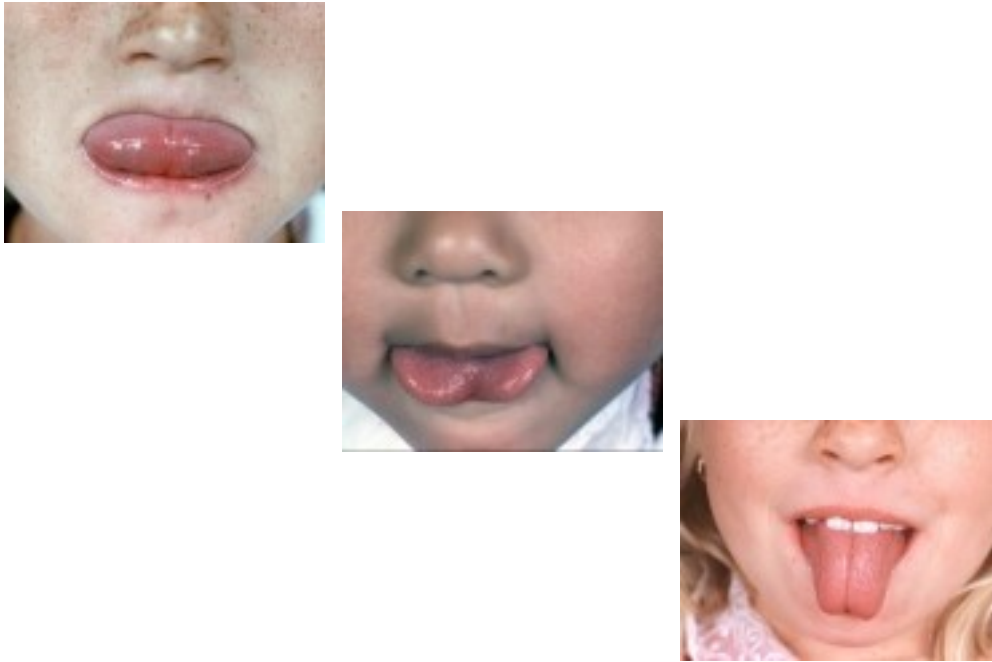Gambar 1: Jalur tisu antara dasar mulut dan hujung lidah.

Bolehkah lidah pendek ini dirawat atau dibedah? Pertama sekali, anda perlu tahu apakah ciri-ciri lain lidah pendek, tahap ikatan lidah dan kesan jangka panjang.

### Ciri-ciri lidah pendek

Melalui portal *MyHealth* Kementerian Kesihatan Malaysia (KKM), ciri-ciri lain lidah pendek adalah seperti berikut:

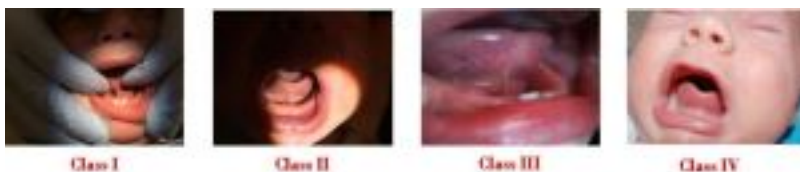
- hujung lidah tidak boleh atau sukar diunjur keluar;
- hujung lidah berbentuk rata, jantung atau terbelah (Gambar 2);
- lidah tidak dapat atau sukar digerakkan ke kiri dan kanan;
- hujung lidah tidak dapat menyentuh lelangit;
- hujung lidah tidak dapat menjilat bibir atas; dan
- tidak boleh digulung ke belakang.



Gambar 2: Hujung lidah berbentuk (a) rata, (b) jantung dan (c) terbelah (Fernando, 2019).

### Tahap ikatan lidah dan kesan jangka panjang

Terdapat pelbagai sistem yang berbeza digunakan bagi tujuan pengelasan lidah pendek. Namun yang lebih penting untuk difahami adalah tahap ikatan lidah dan kesan jangka panjang yang boleh mempengaruhi mereka yang mempunyai masalah ini. Salah satu cara untuk mengklasifikasikan ikatan lidah adalah mengikut tempat frenulum melekat pada pangkal lidah (Gambar 3).



Gambar 3: Tahap-tahap ikatan lidah (a) Tahap I, (b) Tahap II, (c) Tahap 3 dan (d) Tahap 4 (Kotlow, 1999).

Jadual 1: Kesan lidah pendek mengikut tahap.

Tahap lidah pendek	Kesan jangka panjang
Tahap I	Tahap I dan II biasanya tidak memberikan kesan yang serius dan tidak memerlukan pembedahan. Dalam kebanyakan kes, <i>frenulum</i> secara semula jadi akan surut semasa proses pertumbuhan seseorang individu antara usia enam bulan dan enam tahun.
Tahap II	
Tahap III	<p data-bbox="352 506 1485 801">Ikatan lidah tahap III dan IV perlu diberi perhatian khusus kerana ia akan membataskan pergerakan lidah. Bayi mungkin mengalami masalah kesukaran menghisap puting susu dan menyebabkannya kekurangan nutrisi. Sebelum mengesyorkan pembedahan, doktor akan merujuk anda kepada pakar penyusuan susu ibu dan pakar pertuturan. Jika bayi tidak mengalami masalah penyusuan, doktor akan mengesyorkan untuk anda mengambil pendekatan tunggu dan lihat.</p> <p data-bbox="352 842 1485 1010">Satu kajian oleh Messner dan Lalakea (2002) mendapati kanak-kanak yang mempunyai masalah lidah pendek tahap III dan IV tidak boleh menyebut huruf 'R' atau 'L' kerana hujung lidah tidak dapat diletakkan pada hujung gigi.</p> <p data-bbox="352 1014 1485 1099">Pembedahan boleh dipertimbangkan bagi pelbagai peringkat usia bergantung pada tahap pertuturan, makan, atau masalah mekanikal/sosial pesakit (Tanay dan Mala, 2011).</p>
Tahap IV	

Sekiranya perlu, jalur tisu atau ikatan lidah boleh dirawat dengan potongan pembedahan untuk melepaskan *frenulum* sehingga lidah dapat bergerak dengan bebas. Kaedah ini dikenali sebagai frenotomy. Kaedah lain dikenali sebagai *frenuloplasty* bagi kes ikatan lidah yang lebih kompleks. Terapi pertuturan dan latihan lidah mungkin diperlukan untuk proses pemulihan selepas prosedur ini. Walaupun prosedur pembedahan melepaskan ikatan lidah secara umumnya selamat, ada risiko yang boleh terjadi termasuk pendarahan yang teruk, jangkitan, kecederaan pada saluran saliva, dan pernafasan yang lebih buruk.

Perkongsian ini adalah berdasarkan pengalaman dan pembacaan penulis serta perbincangan bersama pakar ENT untuk melepaskan *frenulum* bayinya yang berusia sebulan. Sebarang kemusykilan mengenai lidah pendek atau *tongue tie* ini perlulah dirujuk kepada pakar ENT di hospital berdekatan anda.

**Rujukan:**

1. Fernando C. (1998) Tongue Tie – From Confusion to Clarity. Tandem Publications, Paperback.
2. Kotlow LA. Ankyloglossia (tongue-tie): A diagnostic and treatment quandary. Quintessence Intl. 1999; 30:259-262.
3. Messner AH, Lalakea ML. The effect of ankyloglossia on speech in children. Otolaryngol Head Neck Surg. 2002; 127:539-545.
4. Tanay VC, Mala BD. Ankyloglossia and its management. J. Indian Soc. Periodontol. 2011; 15:270-272.



**Penulis ialah Pensyarah Kanan di Fakulti Sains dan Teknologi Industri (FSTI), Universiti Malaysia Pahang (UMP).**

**Disediakan Oleh: Dr. Wan Norfazilah Wan Ismail**

**e-mel: [norfazilah@ump.edu.my](mailto:norfazilah@ump.edu.my)**

TAGS / KEYWORDS

[Lidah](#)

- 4790 views

[View PDF](#)

